

Efetividade entre características tomográficas e histopatológicas no diagnóstico diferencial de lesões periapicais

Débora Castelo Branco Rios Mariz

Débora Castelo Branco Rios Mariz

Efetividade entre características tomográficas e histopatológicas no diagnóstico diferencial de lesões periapicais

Dissertação apresentada ao Programa de Pós-graduação em Odontologia da Universidade CEUMA para obtenção do título de Mestre em Odontologia.

Área de Concentração: Odontologia Integrada

Orientador: Prof. Dr. Viviane Hass

Co-Orientador: Prof. Dr. Etevaldo Matos Maia Filho

São Luís

2016

Nome: Débora Castelo Branco Rios Mariz

Título: Efetividade entre características tomográficas e histopatológicas no diagnóstico diferencial de lesões periapicais

Dissertação apresentada ao Programa de Pós-Graduação em Odontologia da Universidade CEUMA para obtenção do título de Mestre em Odontologia.

Aprovado em: ___/___/_____

Banca Examinadora

Prof. Dr. _____

Instituição: _____

Assinatura: _____

Prof. Dr. _____

Instituição: _____

Assinatura: _____

Prof. Dr. _____

Instituição: _____

Assinatura: _____

DEDICATÓRIA

A Deus, pela fé que me mantém viva e fiel à vida honesta de trabalho e de estudo;

Ao meu avô Emilio Feitosa Mariz (in memoriam) e ao meu pai Odilon Antônio Rios Mariz, pelo amor, apoio, confiança e motivação incondicional. Que sempre me impulsiona em direção as vitórias dos meus desafios.

AGRADECIMENTOS

Ao concluir este SONHO, lembro-me de pessoas a quem ressalto reconhecimento, pois, esta conquista concretiza-se com a contribuição de cada uma delas. No decorrer dos dias, vocês colocaram uma pitada de amor e esperança para que neste momento findasse essa etapa tão significativa para mim.

Em primeiro lugar agradeço a Deus, fonte de vida e libertação, que me envolve todos os dias com seu amor e me faz acreditar num mundo mais justo, mais humano e mais fraterno, crença essa que me mantém em pé todos os dias da minha vida. Sem Ele, nada seria.

Ao meus pais Odilon Antônio e Claudia Teresa, pelo ensinamento de que o estudo é “o único bem que é realmente seu”. Pelas noites mal dormidas, pelos aplausos, pelos braços cansados no final do dia para que nada me faltasse, pelo olhar de apoio, pelas palavras de incentivo, por me amarem incondicionalmente.

O tamanho de vocês é divino! PAI, és o principal incentivador e responsável pela concretização dos meus sonhos. Obrigada meu querido, meu amigo!

Ao meu avô Emílio Feitosa Mariz (in memoriam) o ser humano mais honesto e nobre que conheci! Obrigada pelos conselhos e ensinamentos transmitidos e por tanto me amar! “Naquela mesa sempre vai faltar ele... são coisas muito grandes pra esquecer...”

A minha avó Mاريوilma Rios Mariz, exemplo de mulher, força, coragem e fé. Amo você, vovó! E este é um amor antigo...

Ao meu avô Claudio Castelo Branco por me apresentar a simplicidade e o gosto pela vida. Obrigada por fazer a seleção dos meus pacientes no intuito de que essa pesquisa fosse concluída com êxito. Minha vitória também é sua!

A minha irmã Daniela, que é grande parte da minha fonte de forças nesta longa trajetória de vida, permanecendo sempre presente na partilha de minhas conquistas.

A minha querida tia Ana Virgínia, minha companheira de viagens pela afinidade total.

Aos meus tios, Fernando César e Célia Regina e aos primos Gabriel e Artur, os quais amo muito, pelo carinho e incentivo.

A Karlla Patrícia Andrade, para mim, mais que amiga, uma irmã. Deus na sua infinita sabedoria cruzou nossos caminhos, possibilitando esta amizade sólida, honesta e verdadeira. Sou muito grata por tê-la presente em minha vida.

Ao Wanderson Torres, homem que adentrou em minha vida e me faz crescer como mulher e como ser humano, afinal “fundamental é mesmo o amor, é impossível ser feliz sozinha”.

A todos os meus professores, desde a minha alfabetização até os professores da graduação. Suas particularidades nas cruzadelas da convivência diária trouxeram, mesmo que no silêncio, alegrias e confissões que despertaram os meus próprios segredos adormecidos na caminhada formativa à aprendizagem e ao desenvolvimento profissional. Obrigada por me levar à dúvida, à busca de novos encantos pelo mundo adiante. Agradeço-os imensamente pela contribuição de cada um na minha formação.

A minha Orientadora Profa. Dra. Viviane Hass, sua orientação segura e competente, seu estímulo constante e testemunho de seriedade, permitiram-me concretizar este estudo. Agradeço também pela compreensão de meus limites e ousadias, auxiliando-me com sua imensa sabedoria de forma imprescindível para a elaboração deste trabalho. Foram valiosas suas contribuições para o meu crescimento intelectual e pessoal.

Ao meu co-orientador, Prof. Dr. Etevaldo Matos Maia Filho, pela dedicação, carinho, paciência e por ter me conduzido desde a graduação até o mestrado com a calma necessária para me ajudar a transpor os momentos difíceis me incentivando a acreditar que tudo daria certo. Realmente, deu certo, e você é parte essencial desse trabalho.

A Profa. Dra. Melaine Lawall, sempre disponível e disposta a ajudar, querendo que eu aproveitasse cada segundo dentro do laboratório de Histologia para absorver algum tipo de conhecimento, fazendo-me enxergar que existe mais que pesquisadores e resultados por trás de uma dissertação, mas vidas humanas...

Aos funcionários do laboratório de Histologia da Universidade Federal do Maranhão, especialmente à *Tiago Teófilo*, pela disponibilidade, simpatia e gentileza. Obrigada pela ajuda!

A Universidade CEUMA, seu corpo docente, direção e administração que oportunizaram a janela que hoje vislumbro um horizonte superior, eivado pela acendrada confiança no mérito e ética aqui presentes.

A Profa Dra. Ceci Carvalho, exemplo de profissional que muito admiro e por todo carinho a mim dispensado.

Aos meus colegas de mestrado, em especial a Adriana Moucherek e Ricardo de Sousa Coringa, pela oportunidade da convivência, o meu muito obrigada!

Aos meus queridos pacientes, obrigada por tornarem meus dias tão alegres e por todas as palavras e elogios que me trouxeram crescimento e felicidade. Por causa deles é que esta dissertação se concretizou. Vocês merecem meu eterno agradecimento!

EPÍGRAFE

"Há um tempo em que é preciso abandonar as roupas usadas, que já tem a forma do nosso corpo, e esquecer os nossos caminhos, que nos levam sempre aos mesmos lugares. É o tempo da travessia e, se não ousarmos fazê-la, teremos ficado, para sempre, à margem de nós mesmos..."

(PESSOA, 1976, p. 26).

MARIZ DCB. Efetividade entre características tomográficas e histopatológicas no diagnóstico diferencial de lesões periapicais. [Dissertação]. São Luís: Universidade CEUMA; 2016.

RESUMO

Introdução: Recentes estudos têm empregado a Tomografia Computadorizada Cone Beam (TCCB) para aumentar a acurácia no diagnóstico de Periodontite Apical Crônica (PAC) devido à confiabilidade das medidas utilizando este recurso, no entanto, até o momento nenhum estudo utilizou os parâmetros volume (V), tons de cinza (TC) e Unidade Hounsfield (UH) simultaneamente a fim de realizar o diagnóstico diferencial entre cistos e granulomas apicais.

Objetivo: Investigar os parâmetros tomográficos V, TC e UH no diagnóstico diferencial de cisto e granuloma apical. **Materiais e**

Métodos: Foram selecionados 18 dentes permanentes unirradiculares portadores de PAC visível radiograficamente (diâmetro mínimo de 5 mm) com indicação de remoção cirúrgica da lesão periapical. Os pacientes foram submetidos ao exame de TCCB Os dados foram exportados no formato dicom para software Amira (v.5.3.3, Visage ImagingInc, Carlsbad, CA) onde foram analisados (1) o V da lesão periapical, (2) média dos valores de UH; (3) valores médios de TC das lesões. Após a remoção cirúrgica, as lesões foram coradas com hematoxilina-eosina e diagnosticadas histopatologicamente. Por meio do teste de Mann-Whitney, foi avaliado se havia diferença estatística significativa nas medidas dos V, TC e UH entre os casos diagnosticados como granuloma e cisto.

Resultados: Entre os 18 casos avaliados, 10 foram diagnosticados como granuloma enquanto 8 como cisto. Não houve diferença significativa entre granuloma e cisto para as medidas de V ($p>0.05$), TC ($p>0.05$) e UH ($p>0.05$). **Conclusão:** O uso da TCCB, levando em consideração os parâmetros volume da lesão periapical, tons de cinza e unidade Hounsfield, não foi um método válido para diferenciar cistos de granulomas.

Palavras-chave: Tomografia computadorizada por raios X; Granuloma periapical; Cisto Radicular.

MARIZ DCB. Efectiveness between tomographic and histopathological characteristics in the differential diagnosis of periapical lesions. [Dissertation]. São Luís: Universidade CEUMA; 2016.

ABSTRACT

Introduction: Recent studies have utilized Cone Beam Computed Tomography (CBCT) to increase accuracy in the diagnosis of Chronic Apical Periodontitis (AP) due to this resource's reliability of measurement, however, up until now, no study has used the parameters volume (V), gray values (GV) or Hounsfield unit (HU) to carry out a differential diagnosis between periapical cysts and granulomas. **Aims:** To investigate the tomographic parameters V, GV and HU in the differential diagnosis of periapical cysts and granulomas. **Materials and methods:** A total of 18 single-rooted, permanent teeth were selected suffering from radiographically visible chronic AP (minimum diameter of 5 mm) indicated for surgical removal of the periapical lesion. The patients were subjected to a CBCT examination. The data were exported in DICOM format to the Amira software application (v.5.3.3, Visage Imaging Inc., Carlsbad, CA, USA) where the following characteristics of the lesions were analyzed: (1) the V of periapical lesion, (2) mean HU values; (3) mean GV values. After surgical removal, the lesions were stained using hematoxylin and eosin (H&E), and histopathologically diagnosed. The Mann-Whitney test was employed to assess if there was a statistically significant difference in the measurement of the values of V, GV and HU among the cases diagnosed with granuloma or cysts. **Results:** Of the 18 cases evaluated, 10 were diagnosed as granuloma while 8 were cysts. There was no statistically significant difference between granuloma and cysts for the measurements of V ($p>0.05$), GV ($p>0.05$) or HU ($p>0.05$). **Conclusion:** The use of CBCT, taking into consideration the parameters volume of periapical lesion, gray values and Hounsfield units, was not a valid method for differentiating between cysts and granulomas.

Keywords: Tomography, X-Ray Computed. Periapical Granuloma. Radicular Cyst.

LISTA DE ILUSTRAÇÕES

Figura 1. Delimitação da lesão periapical nos três planos ortogonais no programa Amira _____	7
Figura 2. Volume das lesões periapicais, em milímetros cúbicos, de acordo com o tipo de lesão diagnosticada _____	15
Figura 3. Tons de cinza das lesões periapicais de acordo com o tipo de lesão diagnosticada _____	16
Figura 4. Unidade Housfield (UH) das lesões periapicais de acordo com o tipo de lesão diagnosticada _____	17
Tabela 1. Parâmetros para as variáveis volume, tons de cinza e UH de acordo com o diagnóstico das lesões _____	14

SUMÁRIO

1. Introdução	2
2. Metodologia	4
3. Resultados	10
4. Discussão	10
5. Conclusão	13
6. Tabelas	14
7. Referências	18
8. Legenda de Figuras	22
9. Anexos	23

CAPÍTULO 1

* Este artigo será submetido a Brazilian Oral Research

Terapia endodôntica

Efetividade entre características tomográficas e histopatológicas no diagnóstico diferencial de lesões periapicais

RESUMO

O objetivo deste estudo foi investigar os parâmetros tomográficos volume (V), tons de cinza (TC) e Unidade Hounsfield (UH) no diagnóstico diferencial de cisto e granuloma apical. Foram selecionados pacientes com dentes permanentes unirradiculares portadores de PAC visível radiograficamente (diâmetro mín. 5 mm) com indicação de exodontia do dente comprometido. Os pacientes foram submetidos à Tomografia Computadorizada Cone Beam (TCCB). Os dados foram exportados no formato Dicom para software Amira (v.5.3.3, Visage ImagingInc, Carlsbad, CA) onde foram analisados as médias do V, TC e UH das lesões periapicais. Após a remoção cirúrgica, as lesões foram coradas com hematoxilina-eosina e diagnosticadas histopatologicamente. Por meio do teste de Mann-Whitney, foi avaliado se havia diferença estatística significativa nas medidas dos V, TC e UH entre os casos diagnosticados como granuloma e cisto. Foram avaliados 18 casos, sendo 10 diagnosticados como granuloma enquanto 8 como cisto. Não houve diferença significativa entre granuloma e cisto para as medidas de V ($p=0,859$), TC ($p=0,534$) e UH ($p=0,722$). O uso da TCCB, levando em consideração os parâmetros volume da lesão periapical, tons de cinza e unidade Hounsfield, não foi um método válido para diferenciar cistos de granulomas.

Descritores: Tomografia computadorizada por raios X; Granuloma; Cisto Radicular.

Introdução

A infecção pulpar é multifatorial e pode ocorrer em decorrência de cárie, trauma e procedimentos operatórios. Essas infecções geralmente resultam em necrose pulpar acompanhadas por uma resposta imune na região periapical que podem causar o desenvolvimento de uma lesão.¹

As lesões são geralmente compostas por um tecido sólido (granulomas) ou semissólido, área cística liquefeita (cisto baia ou verdadeiro), podendo ser monitoradas por meio de radiografias periapicais (RP).^{2, 3} No entanto, é impossível realizar o diagnóstico diferencial entre os tipos de lesões utilizando o método radiográfico.

A Tomografia Computadorizada Cone Beam (TCCB) oferece imagem de alta resolução detalhando as estruturas orais e permitindo a detecção precoce de lesões ósseas.⁴ Em recentes estudos têm sido empregada para aumentar a confiabilidade das medidas volumétricas de lesões periapicais.⁵⁻⁷ As TCCBs apresentam como vantagem a capacidade de reconstruir estruturas em três planos ortogonais (axial, sagital e coronal), sendo possível distinguir a exata localização e o volume da lesão periapical.

Trope *et al.*⁸ propuseram o exame tomográfico para o diagnóstico de lesões periapicais por meio da diferença da densidade entre o conteúdo da cavidade cística e o tecido granulomatoso. Trabalhos têm relatado o uso do parâmetro Unidade Hounsfield (UH),⁹ em tomografia convencional, e tons de cinza,¹⁰ em TCCB, no diagnóstico diferencial entre cistos e granulomas.

A UH é uma unidade numérica de densidade elétrica que é determinada para cada pixel da imagem de uma tomografia convencional.¹¹ Este valor de unidade depende da composição e da natureza do tecido da imagem e é utilizada para representar a densidade do tecido.¹² O índice de Hounsfield é uma escala padronizada aceita para comunicar valores reconstruídos da tomografia.¹³

O diagnóstico de lesões periapicais é baseado somente no exame histopatológico do tecido biopsiado, ou seja, o único método de confirmar o diagnóstico é por meio da realização de um procedimento cirúrgico.¹⁴ Se existisse uma forma de realizar o diagnóstico por meio de parâmetros tomográficos em TCCB a escolha do tratamento seria simplificada e permitiria ao clínico decidir a melhor abordagem de tratamento. Desta forma, o mapeamento de lesões periapicais utilizando os parâmetros tomográficos como UH, volume da lesão e os valores de tons cinza e a correlação entre os tipos de lesões periapicais é de suma importância. No entanto, até o momento nenhum estudo utilizou esses parâmetros simultaneamente a fim de validar os resultados tomográficos com os achados histopatológicos. Sendo assim, o objetivo deste estudo foi investigar a eficácia dos parâmetros tomográficos tons de cinza, volume e UH de lesões periapicais com os achados histopatológicos.

Metodologia

Seleção dos pacientes e aspectos éticos

Após a aprovação pelo Comitê de Ética em Pesquisa da Universidade CEUMA (Parecer n. 1.395.126), incluiu-se somente participantes que concordaram em assinar o TCLE.

Foram selecionados 18 pacientes atendidos na clínica de endodontia da Universidade Ceuma, na cidade de São Luís-Maranhão.

Critérios de inclusão

Foram selecionados pacientes com dentes permanentes unirradiculares, ápice totalmente formado, diagnóstico de necrose pulpar (por meio de teste de sensibilidade negativo ao frio e calor) e portadores de periodontite apical crônica visível radiograficamente (diâmetro mínimo de 5 mm) que não regrediram ao tratamento endodôntico convencional e com indicação cirúrgica para a remoção da lesão periapical.

Critérios de exclusão

Foram excluídos pacientes com menos de 18 e mais de 60 anos; grávidas; diabéticos; imunodeprimidos e imunossuprimidos; pacientes que foram submetidos a tratamento de radioterapia; pacientes com doença periodontal severa ou apresentando bolsa periodontal no elemento dental portador de periodontite apical.

Imagem radiográfica

Inicialmente, os pacientes foram submetidos ao exame radiográfico periapical pela técnica da bissetriz, empregando filmes radiográficos adulto E-Speed (Kodak, Eastman Kodak Company Rochester, EUA) e o aparelho de Raios-X modelo Seletronic (Dabi Atlante, Ind. Médica Odontológica, Ribeirão Preto, São Paulo, Brasil) com 60kV e 10 mA e 0,20 s. No intuito de localizar possíveis fraturas, além da dissociação de canais e imagens sobrepostas.

Obtenção das imagens da TCCB

Antes da remoção cirúrgica do dente e da lesão periapical, os pacientes foram submetidos ao exame de TCCB com o uso do tomógrafo Orthopantomograph™ OP300 (Kavo do Brasil Ind. Com. Ltda., Joinville, SC, Brasil). O protocolo selecionado foi de 8 cm de diâmetro x 8 cm de altura; 0,2 voxel por 8,9 s, sendo criados cortes tomográficos de 0,2 mm em três planos ortogonais (axial, coronal e sagital). Os dados foram exportados no formato Dicom3 (Digital Imaging and Communication in Medicine) para software Amira (v.5.3.3, VisageImagingInc, Carlsbad, CA) onde o volume, tons de cinza e UH de cada lesão foram medidos duas vezes com um intervalo de duas semanas entre a primeira e a segunda medição e foi usada a média dos valores.

Um avaliador experiente e calibrado, não envolvido diretamente no tratamento foi responsável pelas avaliações das imagens.

A concordância intra-examinador para as medidas de tons de cinza, volume e UH foi realizada empregando o Coeficiente de Correlação Intraclasse (CCI), o qual teve como resultado 0,862, 0,983 e 0,825, respectivamente.

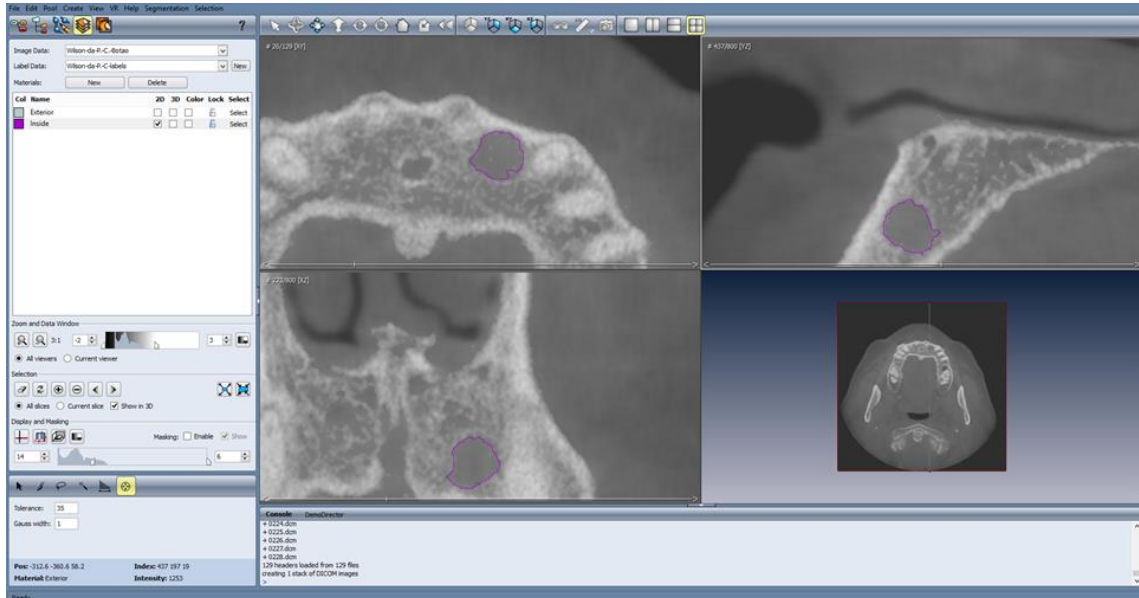
Critério de análise das imagens da TCCB

Após a renderização das lesões periapicais no programa Amira(v.5.3.3, VisageImagingInc, Carlsbad, CA), foram analisados três parâmetros tomográficos: (1) o volume, (2) valores de UH; (3) valores de tons de cinza.

Cálculo do volume das lesões periapicais

Para o cálculo do volume foi aplicada segmentação no software Amira. A lesão foi delimitada em cada fatia com auxílio da ferramenta blow (Gaussian 1, tolerance 35) nos planos axial, coronal e sagital (Figura 1). Por meio da ferramenta Measure/MaterialStatistics o software automaticamente calculava o volume da lesão.

Figura 1. Delimitação da lesão periapical nos três planos ortogonais no programa Amira.



Cálculo da UH

O cálculo da UH da lesão foi realizado utilizando o comando histogram após a seleção da lesão por meio da ferramenta Select ROI.

Cálculo dos tons de cinza

Após a renderização da imagem no programa, com auxílio da ferramenta Standardview foi selecionado o ponto central da lesão e registrado o valor do tom de cinza. Foram obtidas 3 medidas e utilizada a média dos valores para a análise dos dados.

Procedimentos operatórios

As lesões foram removidas cirurgicamente por um procedimento de exodontia que incluiu a retirada da lesão periapical e do dente. Foi feita a anestesia da região e a sindesmotomia, descolando o tecido gengival ao redor dos dentes. Em seguida foi realizada a luxação, no intuito de expandir e dilatar o alvéolo. E por fim, a remoção do dente. A remoção da lesão foi realizada utilizando cureta de Lucas n. 86 (Quinelato Materiais Odontológicos, Rio Claro, São Paulo, Brasil). As amostras foram armazenadas em um frasco contendo formol tamponado a 10% e encaminhados para exame histopatológico.

Exame histopatológico

Os espécimes foram submetidos a avaliação microscópica, corados com hematoxilina-eosina e analisados. Todos os espécimes foram examinados por um patologista bucal sem o conhecimento prévio dos sintomas clínicos dos pacientes.

Para o diagnóstico de granuloma foram adotados os mesmos critérios propostos por Guo *et al.* (2013),¹⁵ ou seja, as lesões não deveriam ter: evidência histopatológica de organização cística; evidência de epitélio escamoso revertido como descrito especificamente para o diagnóstico de cisto; a presença de tecido conjuntivo mole morfologicamente compatíveis com tecido de granulação; e presença de infiltrado de células inflamatória, histiócitos ou células gigantes multinucleadas. Para o diagnóstico de cisto, deveria evidenciar características histopatológicas de tecido

conjuntivo fibroso com organização cística e mais de um foco definitivo de epitélio de revestimento escamoso estratificado compreendendo ≥ 50 células coesas ligadas por junções célula-célula visíveis na ampliação 60X e a presença ou ausência de células de infiltrados inflamatórios no interior da parede ou do revestimento do cisto. Ilhas de epitélio odontogênico localizados ou incorporados dentro de tecido conjuntivo fibroso não foram considerados na evidencia de epitélio de revestimento cístico. Presença de detritos queratinosos dentro de um lúmem revestido de epitélio e a presença de fendas de colesterol e corpos de Rushton, extravasamento de eritrócitos e deposição de hemossiderina, e células gigantes multinucleadas ocasionais foram consideradas favoráveis de um diagnóstico de cisto.

Análise estatística

Após tabulação dos dados foi realizada uma análise estatística descritiva destacando os valores médios com seus respectivos desvios padrão para as variáveis volume, tons de cinza e UH de acordo com os diagnósticos das lesões periapicais.

Por se tratar de dados com distribuição não-paramétrico (Shapiro-Wilk, $p < 0,05$), por meio do teste de Mann-Whitney, foi avaliado se havia diferença estatística significativa nas medidas dos volumes, tons de cinza e UH entre os casos diagnosticados como granulomas e cistos. As análises estatísticas foram realizadas com o

software SPSS 23.0 (IBM company, SPSS Statistic, USA) com nível de significância de 5%.

Resultados

Dos 18 casos avaliados, 10 foram do sexo masculino e 8 do feminino. Dez foram diagnosticados como granuloma enquanto oito como cisto. A média de idade (desvio padrão) em anos dos pacientes para os casos de granuloma foi de 35,50 ($\pm 15,00$) e 40,62 ($\pm 12,23$) para cisto.

Na tabela 1 encontram-se os parâmetros avaliados para as variáveis volume, tons de cinza e UH de acordo com o diagnóstico das lesões.

Nas figuras 2, 3 e 4 estão representados os gráficos box plot evidenciando as medianas, os valores mínimo e máximo e o intervalo interquartil para as variáveis volume, tons de cinza e UH nos diferentes diagnósticos.

Não houve diferença significativa entre granuloma e cisto para as medidas de volume ($p=0,859$), tons de cinza ($p=0,534$) e UH ($p=0,722$).

Discussão

O uso da TCCB é muito importante na análise de lesões periapicais por se tratar de um método tridimensional e preciso na localização da lesão ¹⁶ e ainda representar uma alternativa ao exame

histopatológico em casos que necessitam de tratamentos cirúrgicos.¹⁵ No entanto, não existe um consenso na literatura a respeito da capacidade deste diferenciar cisto de granuloma.^{12, 15} Nesse sentido, este estudo foi realizado para avaliar a eficácia dos parâmetros volume, tons de cinza e UH, em TCCB, com o diagnóstico histopatológico de lesões periapicais.

Para padronizar o estudo, foram incluídos pacientes com lesões com diâmetro mínimo de 5 mm de acordo com os trabalhos de Rosenberg et al.,¹² e lesões que não regrediram ao tratamento endodôntico convencional, ou seja, somente dentes apresentando lesões com necessidade de remoção cirúrgica.

As avaliações dos parâmetros neste estudo foram realizadas por meio do software Amira, o qual tem se mostrado uma ferramenta capaz de medir o volume de lesões periapicais de forma acurada.¹⁶ Além disso, a mesma ferramenta tem sido utilizada para mapeamento de tons de cinza¹⁰ e se provou uma opção efetiva na determinação da densidade de tecidos expressa em UH.¹⁷

A UH tem sido utilizada para avaliação da qualidade óssea,¹³ no acompanhamento do reparo apical pós tratamento endodôntico¹⁸ e no diagnóstico diferencial de lesões periapicais utilizando tomografias convencionais.⁹ Entretanto, não existe trabalho na literatura correlacionando UH com o diagnóstico diferencial de lesões periapicais utilizando TCCB.

Neste estudo, embora a amplitude entre os valores de UH para granuloma terem sido notadamente maiores que os valores de cisto,

não foi encontrada diferença significativa entre os valores médios das lesões.

Simon et al.¹⁰ propuseram, em TCCB, o parâmetro tons de cinzas para realizar o diagnóstico diferencial entre cisto e granuloma estabelecendo os valores de tons de cinza negativos para definir cisto e positivos para classificar como granuloma. Nesse sentido, no presente estudo, o valor médio de tons de cinza foi menor para cistos, além disso, os valores do intervalo de confiança de 95% incluíram valores negativos para cisto (-99,19-256,84) diferentemente dos valores para granuloma (60,78-230,93). No entanto, diferentemente do estudo de Simon et al.,¹⁰ não foi encontrada diferença significativa entre os valores. Outro aspecto observado, foi que para granuloma a amplitude foi consideravelmente mais estreita que para cisto, corroborando com Shrout et al.¹⁹

Quanto ao volume das lesões periapicais, foi possível observar que o granuloma apresentou uma maior média, maior amplitude e maior desvio padrão, mas isso ocorreu devido a presença de 2 casos diagnosticados como granuloma com volumes acima de 1000 mm³. O valor da mediana foi de 131,49 mm³ para granuloma e de 343,23 mm³ para cisto. Esses valores refletem melhor os resultados encontrados por Bornstein et al.²⁰ que evidenciaram diâmetros de lesões periapicais, medidos em TCCB, significativamente maiores para cisto que granuloma.

Um fator que pode ter influenciado nos resultados foi a técnica da biopsia, devido à dificuldade da remoção completa da peça, o que

eventualmente pode ter levado a perda do epitélio e conseqüentemente a um diagnóstico errado da lesão. Além disso, a localização da secção biopsiada também pode levar a interpretações diferentes.¹⁰

Resultados semelhantes a este estudo foram alcançados por Rosenberg et al.,¹² quando investigaram a diferenciação entre cistos e granuloma levando em consideração as características morfológicas das lesões visualizadas em TCCB. Os autores chegaram à conclusão que a TCCB não foi um método seguro para realizar o diagnóstico diferencial de lesões periapicais. No entanto, embora não tenhamos conseguido parâmetros estatisticamente significativos, recomendamos estudos com um número maior de amostras a fim de aumentar o poder do teste e confirmar os achados deste estudo.

Conclusão

De acordo com os resultados, o uso da Tomografia Computadorizada Cone Beam, levando em consideração os parâmetros volume da lesão, tons de cinza e Unidade Hounsfield não foi um método válido para diferenciar cistos de granulomas.

Tabelas

Tabela1. Parâmetros para as variáveis volume, tons de cinza e UH de acordo com o diagnóstico das lesões.

Variável	Diagnóstico	Média (desvio-padrão)	IC95%	Mediana	Min-máx	Amplitude
Volume	Granuloma	425,42 (644,09)		131,49	48,01-1745,41	1697,40
	Cisto	309,36 (248,30)		343,23	26,98-671,28	644,30
Tons de Cinzas	Granuloma	145,86 (118,92)	60,78-230,93	149,10	-10,00-379,40	389,40
	Cisto	78,82 (212,93)	-99,19-256,84	68,90	-246,40-404,80	651,20
UH	Granuloma	142,64 (45,51)	110,08-175,20	132,19	67,27-220,04	152,77
	Cisto	153,44 (40,98)	119,17-187,71	147,09	104,66-222,47	117,81

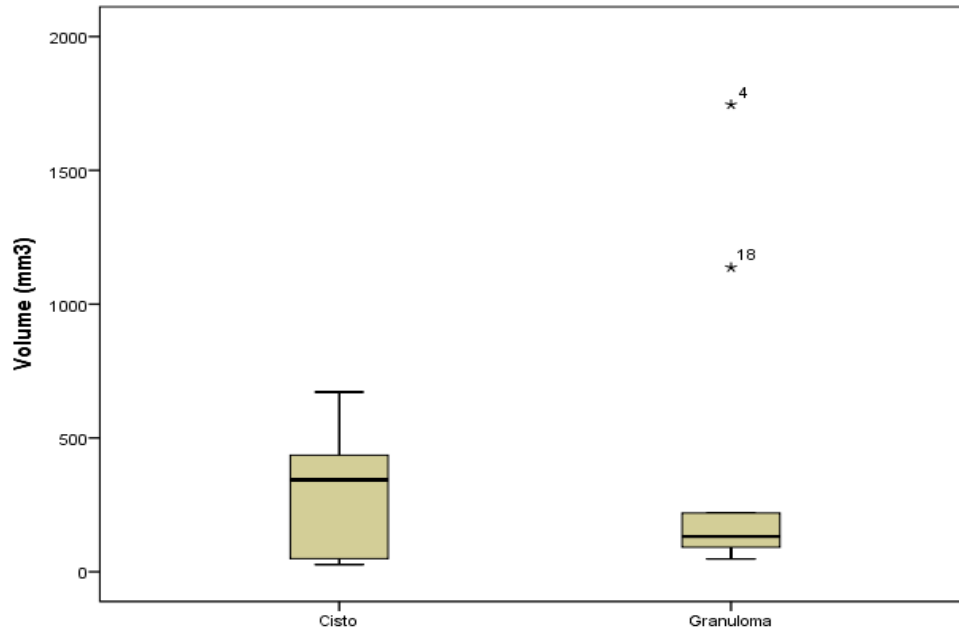


Figura 2. Volume das lesões periapicais, em milímetros cúbicos, de acordo com o tipo de lesão diagnosticada (não houve diferença significativa, $p > 0,05$).

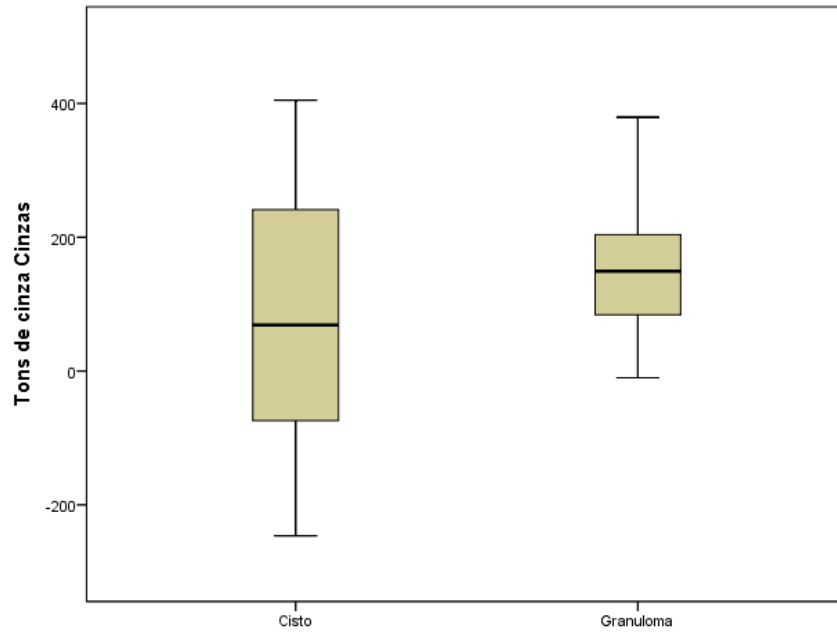


Figura 3. Tons de cinza das lesões periapicais de acordo com o tipo de lesão diagnosticada (não houve diferença significativa, $p > 0,05$).

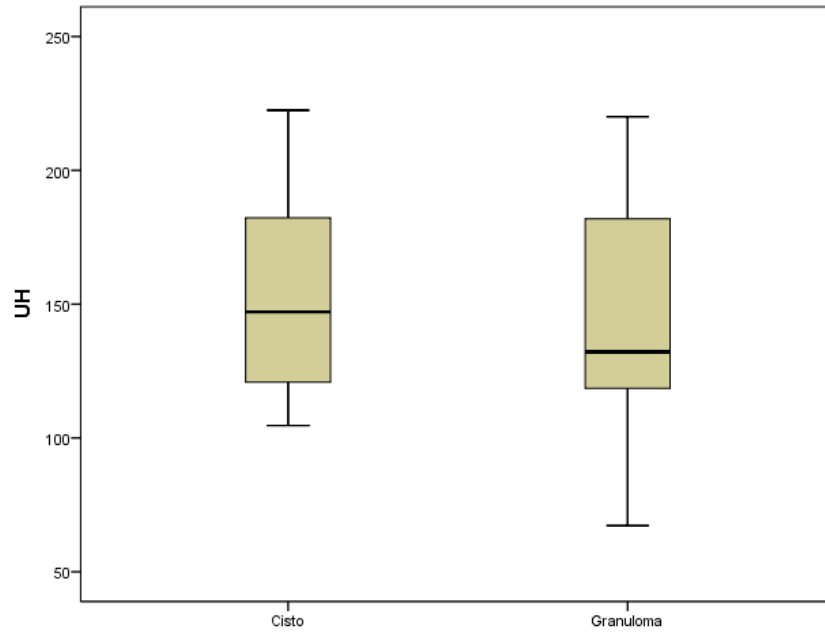


Figura 4. Unidade Housfield (UH) das lesões periapicais de acordo com o tipo de lesão diagnosticada (não houve diferença significativa, $p > 0,05$).

REFERÊNCIAS

1. Stashenko P, Yu SM, Wang CY. Kinetics of immune cell and bone resorptive responses to endodontic infections. *J Endod.* 1992 Sep;18(9):422-6. doi: 10.1016/S0099-2399(06)80841-1.
2. Huuonen S, Orstavik D. Radiological aspects of apical periodontitis *Endod Topics.* 2002 (1):3-25.
3. Bender IB, Seltzer S. Roentgenographic and direct observation of experimental lesions in bone: II. 1961. *J Endod.* 2003 Nov;29(11):707-12; discussion 1.
4. de Paula-Silva FW, Santamaria M, Jr., Leonardo MR, Consolaro A, da Silva LA. Cone-beam computerized tomographic, radiographic, and histologic evaluation of periapical repair in dogs' post-endodontic treatment. *Oral Surg Oral Med Oral Pathol Oral Radiol Endod.* 2009 Nov;108(5):796-805. doi: 10.1016/j.tripleo.2009.06.016.
5. Ahlowalia MS, Patel S, Anwar HM, Cama G, Austin RS, Wilson R, et al. Accuracy of CBCT for volumetric measurement of simulated periapical lesions. *Int Endod J.* 2013 Jun;46(6):538-46. doi: 10.1111/iej.12023.
6. Liang YH, Jiang L, Gao XJ, Shemesh H, Wesselink PR, Wu MK. Detection and measurement of artificial periapical lesions by cone-beam computed tomography. *Int Endod J.* 2013 Jun 7. doi: 10.1111/iej.12148.

7. Whyms BJ, Vorperian HK, Gentry LR, Schimek EM, Bersu ET, Chung MK. The effect of computed tomographic scanner parameters and 3-dimensional volume rendering techniques on the accuracy of linear, angular, and volumetric measurements of the mandible. *Oral Surg Oral Med Oral Pathol Oral Radiol.* 2013 May;115(5):682-91. doi: 10.1016/j.oooo.2013.02.008.
8. Trope M, Pettigrew J, Petras J, Barnett F, Tronstad L. Differentiation of radicular cyst and granulomas using computerized tomography. *Endod Dent Traumatol.* 1989 Apr;5(2):69-72.
9. Aggarwal V, Logani A, Shah N. The evaluation of computed tomography scans and ultrasounds in the differential diagnosis of periapical lesions. *J Endod.* 2008 Nov;34(11):1312-5. doi: 10.1016/j.joen.2008.08.005.
10. Simon JH, Enciso R, Malfaz JM, Roges R, Bailey-Perry M, Patel A. Differential diagnosis of large periapical lesions using cone-beam computed tomography measurements and biopsy. *J Endod.* 2006 Sep;32(9):833-7. doi: 10.1016/j.joen.2006.03.008.
11. Hatton J, McCurdy B, Greer PB. Cone beam computerized tomography: the effect of calibration of the Hounsfield unit number to electron density on dose calculation accuracy for adaptive radiation therapy. *Phys Med Biol.* 2009 Aug 7;54(15):N329-46. doi: 10.1088/0031-9155/54/15/N01.
12. Rosenberg PA, Frisbie J, Lee J, Lee K, Frommer H, Kottal S, et al. Evaluation of pathologists (histopathology) and radiologists

- (cone beam computed tomography) differentiating radicular cysts from granulomas. *J Endod.* 2010 Mar;36(3):423-8. doi: 10.1016/j.joen.2009.11.005.
13. Shapurian T, Damoulis PD, Reiser GM, Griffin TJ, Rand WM. Quantitative evaluation of bone density using the Hounsfield index. *Int J Oral Maxillofac Implants.* 2006 Mar-Apr;21(2):290-7.
 14. Nair PN. New perspectives on radicular cysts: do they heal? *Int Endod J.* 1998 May;31(3):155-60.
 15. Guo J, Simon JH, Sedghizadeh P, Soliman ON, Chapman T, Enciso R. Evaluation of the reliability and accuracy of using cone-beam computed tomography for diagnosing periapical cysts from granulomas. *J Endod.* 2013 Dec;39(12):1485-90. doi: 10.1016/j.joen.2013.08.019.
 16. Liang YH, Jiang L, Gao XJ, Shemesh H, Wesselink PR, Wu MK. Detection and measurement of artificial periapical lesions by cone-beam computed tomography. *Int Endod J.* 2014 Apr;47(4):332-8. doi: 10.1111/iej.12148.
 17. Lagravere MO, Fang Y, Carey J, Toogood RW, Packota GV, Major PW. Density conversion factor determined using a cone-beam computed tomography unit NewTom QR-DVT 9000. *Dentomaxillofac Radiol.* 2006 Nov;35(6):407-9. doi: 10.1259/dmfr/55276404.
 18. Kaya S, Yavuz I, Uysal I, Akkus Z. Measuring bone density in healing periapical lesions by using cone beam computed

tomography: a clinical investigation. J Endod. 2012 Jan;38(1):28-31.

19. Shrout MK, Hall JM, Hildebolt CE. Differentiation of periapical granulomas and radicular cysts by digital radiometric analysis. Oral Surg Oral Med Oral Pathol. 1993 Sep;76(3):356-61.
20. Bornstein MM, Bingisser AC, Reichart PA, Sendi P, Bosshardt DD, von Arx T. Comparison between Radiographic (2-dimensional and 3-dimensional) and Histologic Findings of Periapical Lesions Treated with Apical Surgery. J Endod. 2015 Jun;41(6):804-11. doi: 10.1016/j.joen.2015.01.015.

LEGENDAS DE FIGURAS

Figura 1. Delimitação da lesão periapical nos três planos axiais no programa Amira.

Figura 2. Volume das lesões periapicais, em milímetros cúbicos, de acordo com o tipo de lesão diagnosticada (não houve diferença significativa, $p>0,05$).

Figura 3. Tons de cinza das lesões periapicais de acordo com o tipo de lesão diagnosticada (não houve diferença significativa, $p>0,05$).

Figura 4. Unidade Housfield (UH) das lesões periapicais de acordo com o tipo de lesão diagnosticada (não houve diferença significativa, $p>0,05$).

ANEXOS

ANEXO 1

COMITÊ DE ÉTICA EM PESQUISA



CENTRO UNIVERSITÁRIO DO
MARANHÃO - UNICEUMA



PARECER CONSUBSTANCIADO DO CEP

DADOS DO PROJETO DE PESQUISA

Título da Pesquisa: Relação entre achados tomográficos e histopatológicos de lesões periapicais

Pesquisador: Etevaldo Matos Maia Filho

Área Temática:

Versão: 3

CAAE: 46366215.7.0000.5084

Instituição Proponente: Centro Universitário do Maranhão - UNICEUMA

Patrocinador Principal: Financiamento Próprio

DADOS DO PARECER

Número do Parecer: 1.395.126

Apresentação do Projeto:

A infecção pulpar é multifatorial e pode ocorrer em decorrência de cárie, trauma e procedimentos operatórios. Envolve predominantemente bactérias gram-negativas anaeróbicas. Essas infecções geralmente resultam em necrose pulpar acompanhadas por uma resposta imune na região periapical que causam o desenvolvimento de uma lesão.

As lesões são geralmente compostas por um tecido mole sólido (granulomas) ou semissólido, área cística liquefeta (cisto bala ou verdadeiro). Essas lesões podem ser monitoradas por meio de radiografias periapicais. No entanto, radiografias representam em duas dimensões uma estrutura tridimensional. A confirmação do diagnóstico definitivo é realizada pelo exame histopatológico dos tecidos, o que é inviável em casos de tratamento não cirúrgicos. O diagnóstico de cisto apical é baseado somente no exame histopatológico do tecido biopsiado, ou seja, a única forma de confirmar o diagnóstico é cirurgicamente. Recentes estudos têm empregado a Tomografia Computadorizada de Feixe Cônico (TCFC) para

Endereço: DOS CASTANHEIROS

Bairro: JARDIM RENASCENÇA

CEP: 65.075-120

UF: MA

Município: SÃO LUÍS

Telefone: (98)3214-4212

Fax: (98)3214-4212

E-mail: cep@ceuma.br



Continuação do Parecer: 1.295.126

aumentar

a acurácia no diagnóstico de PA devido à confiabilidade das medidas volumétricas de lesões periapicais. As TCFCs apresentam como vantagem a capacidade de reconstruir estruturas em três planos ortogonais (axial, sagital e coronal), sendo possível distinguir a exata localização e o volume da lesão periapical.

Trope et al. (1986)(10) propuseram o exame tomográfico para o diagnóstico diferencial entre cisto radicular e granuloma. Trabalhos mais recentes têm relatado o uso de TCFC, levando em consideração a diferença da densidade, medida em Unidade Hounsfield (UH), da cavidade cística e do tecido granulomatoso para diferenciar cistos de granulomas.

A UH é uma unidade numérica de densidade X que é determinada para cada pixel da imagem de uma tomografia. Este valor de unidade depende da composição e da natureza do tecido da imagem e é utilizada para representar a densidade do tecido. O Índice de Hounsfield é uma escala padronizada aceita para comunicar valores reconstruídos da tomografia.

O mapeamento de lesões periapicais utilizando UH, área da lesão e os valores de cinza em TCFC é de suma importância para caracterizar e diferenciar o tipo de alteração periapical, no entanto, até o momento nenhum estudo utilizou esses parâmetros simultaneamente, a fim de validar os resultados clínicos com os achados histopatológicos.

Objetivo da Pesquisa:

Objetivo Primário:

Investigar as características tomográficas de lesões periapicais em relação aos tons de cinza, área da lesão e UH e correlacionar com os achados histopatológicos.

Objetivo Secundário:

Medir a média de tons de cinzas de lesões periapicais em tomografias computadorizadas.

Medir a área de lesões periapicais em tomografias computadorizadas.

Endereço: DOS CASTANHEIROS
Bairro: JARDIM RENASCENÇA CEP: 65.075-120
UF: MA Município: SAO LUIS
Telefone: (98)3214-4212 Fax: (98)3214-4212 E-mail: cep@ceuma.br



Continuação do Parecer: 1.095.126

Medir, em Unidade Hounsfield, lesões periapicais em tomografias computadorizadas.
Realizar o diagnóstico histopatológico de lesões periapicais removidas cirurgicamente.

Avaliação dos Riscos e Benefícios:

Riscos:

O risco envolvido na pesquisa é o mesmo de um tratamento cirúrgico, pois o protocolo utilizado seria o mesmo se o paciente não participasse do estudo. Poderá ocorrer sensibilidade pós-operatória, no entanto, serão receitados analgésicos e antiinflamatórios. O tratamento cirúrgico será realizado por um experiente cirurgião e o paciente contará com a assistência do pesquisador em todas as etapas do estudo.

Benefícios:

Como benefícios o paciente receberá gratuitamente o tratamento cirúrgico, assim como, o exame tomográfico e histopatológico. Se houver necessidade de tratamento de canal, restauração do dente selecionado e exames complementares, estes também serão arcados pelo pesquisador.

Comentários e Considerações sobre a Pesquisa:

Trata-se de uma pesquisa de caráter observacional e abordagem descritivo-comparativo que tem relevância científica, já que procura estabelecer a relação entre um diagnóstico clínicos-radiográficos e achados histopatológicos.

A metodologia a ser utilizada é bem delimitada e responde ao delimitamento de uma pesquisa científica e a os requerimentos da resolução CNS 466/12.

Considerações sobre os Termos de apresentação obrigatória:

Trata-se de uma reentrada deste projeto para correção de pendências, onde os autores adequaram o texto e corrigiram as pendências.

Recomendações:

Nenhuma

Conclusões ou Pendências e Lista de Inadequações:

Sem pendências

Endereço: DOS CASTANHEIROS
Bairro: JARDIM RENASCENÇA CEP: 65.075-120
UF: MA Município: SAO LUIS
Telefone: (98)3214-4212 Fax: (98)3214-4212 E-mail: cep@ceuma.br



Continuação do Parecer: 1.095.120

Considerações Finais a critério do CEP:

O pesquisador deverá apresentar a este CEP relatório semestral e final da pesquisa.

Este parecer foi elaborado baseado nos documentos abaixo relacionados:

Tipo Documento	Arquivo	Postagem	Autor	Situação
Informações Básicas do Projeto	PB_INFORMAÇÕES_BASICAS_DO_PROJETO_429690.pdf	22/11/2015 22:56:03		Aceito
Projeto Detalhado / Brochura Investigador	Projeto.pdf	22/11/2015 22:54:38	Etevaldo Matos Maia Filho	Aceito
Folha de Rosto	Folha_de_rosto.pdf	19/08/2015 19:17:57	Etevaldo Matos Maia Filho	Aceito
TCLE / Termos de Assentimento / Justificativa de Ausência	TCLE.pdf	19/08/2015 19:11:23	Etevaldo Matos Maia Filho	Aceito

Situação do Parecer:

Aprovado

Necessita Apreciação da CONEP:

Não

SAO LUIS, 26 de Janeiro de 2016

Assinado por:
Eduardo Durans Figuerêdo
(Coordenador)

Endereço: DOS CASTANHEIROS
Bairro: JARDIM RENASCENÇA CEP: 65.075-120
UF: MA Município: SAO LUIS
Telefone: (98)3214-4212 Fax: (98)3214-4212 E-mail: cep@ceuma.br

NORMAS PARA PUBLICAÇÃO

NA REVISTA

CARACTERÍSTICAS E FORMATAÇÃO DOS TIPOS DE MANUSCRITOS

Pesquisa Original

Devem ser limitados a 30.000 caracteres incluindo espaços (considerando-se introdução, metodologia, resultados, discussão, conclusão, agradecimentos, tabelas, referências e legendas de figuras). Será aceito um máximo de 8 (oito) figuras e 40 (quarenta) referências. O resumo deve conter, no máximo, 250 palavras.

Formatação - Arquivos de Texto

- Folha de rosto (*Title Page*)
- Texto principal (30.000 caracteres incluindo espaços)
- Resumo - máximo de 250 palavras
- Descritores - de 3 (três) a 5 (cinco) descritores principais
- Introdução
- Metodologia
- Resultados
- Discussão
- Conclusão
- Agradecimentos
- Tabelas
- Referências - máximo de 40 referências
- Legendas de figuras

Formatação - Arquivos de figuras

- Figuras - máximo de 8 (oito) figuras, conforme descrito acima.

Resumo de Pesquisa Original (*Short Communication*)

Devem ser limitados a 10.000 caracteres incluindo espaços (considerando-se, introdução, metodologia, resultados, discussão, conclusão, agradecimentos, tabelas, referências e legendas de figuras). É permitido um máximo de 2 (duas) figuras e 12 (doze) referências. O resumo deve conter, no máximo, 100 palavras.

Formatação - Arquivos de texto

- Folha de rosto
- Texto principal (10.000 caracteres incluindo espaços)

- Resumo - máximo de 100 palavras
- Descritores - de 3 (três) a 5 (cinco) descritores principais
- Introdução
- Metodologia
- Resultados
- Discussão
- Conclusão
- Agradecimentos
- Tabelas
- Referências - máximo de 12 referências
- Legendas de figuras

Formatação - Arquivos de figuras

- Figuras - máximo de 2 (duas) figuras, conforme descrito acima.

Revisão Crítica de Literatura

A submissão desse tipo de manuscrito será realizada apenas a convite da Comissão de Publicação da BOR. Todos os manuscritos serão submetidos à revisão por pares. Esse tipo de manuscrito deve ter um conteúdo descritivo-discursivo, com foco numa apresentação e discussão abrangente de questões científicas importantes e inovadoras, e ser limitado a 30.000 caracteres incluindo espaços (considerando-se, introdução, metodologia, resultados, discussão, conclusão, agradecimentos, tabelas, referências e legendas de figuras). Incluir uma apresentação clara do objeto científico de interesse, argumentação lógica, uma análise crítica metodológica e teórica dos estudos e uma conclusão resumida. É permitido um máximo de 6 (seis) figuras e 50 (cinquenta) referências. O resumo deve conter, no máximo, 250 palavras.

Formatação - Arquivos de texto

- Folha de rosto
- Texto principal (30.000 caracteres incluindo espaços)
- Resumo - máximo de 250 palavras
- Descritores - de 3 (três) a 5 (cinco) descritores principais
- Introdução
- Metodologia
- Resultados
- Discussão
- Conclusão
- Agradecimentos
- Tabelas
- Referências - máximo de 50 referências
- Legendas de figuras

Formatação - Arquivos de figuras

- Figuras - máximo de 6 (seis) figuras, conforme descrito acima.

Revisão Sistemática e Meta-Análise

Ao resumir os resultados de estudos originais, sejam eles quantitativos ou qualitativos, esse tipo de manuscrito deve responder a uma questão específica, ser limitado a 30.000 caracteres, incluindo espaços, e seguir o estilo e formato Cochrane (www.cochrane.org). O manuscrito deve informar detalhadamente como se deu o processo de busca e recuperação dos trabalhos originais, o critério de seleção dos estudos incluídos na revisão e fornecer um resumo dos resultados obtidos nos estudos revisados (com ou sem uma abordagem de meta-análise). Não há limite para a quantidade de referências e figuras. Tabelas e figuras, caso sejam incluídas, devem apresentar as características dos estudos revisados, as intervenções que foram comparadas e respectivos resultados, além dos estudos excluídos da revisão. Demais tabelas e figuras pertinentes à revisão devem ser apresentadas como descrito anteriormente. O resumo deve conter, no máximo, 250 palavras.

Formatação - Arquivos de texto

- Folha de rosto
- Texto principal (30.000 caracteres incluindo espaços)
- Resumo - máximo de 250 palavras
- Formulação da pergunta
- Localização dos estudos
- Avaliação crítica Coleta de dados
- Análise e apresentação dos dados
- Aprimoramento
- Atualização da revisão
- Referências - não há limite para a quantidade de referências
- Tabelas

Formatação - Arquivos de figuras

- Figuras - não há limite para a quantidade de figuras

Carta ao Editor

Cartas devem incluir evidências que sustentem a opinião do(s) autor(es) sobre o conteúdo científico ou editorial da BOR, e ser limitadas a 500 palavras. Figuras ou tabelas não são permitidas.

TERMO DE TRANSFERÊNCIA DE DIREITOS AUTORAIS E DECLARAÇÕES DE RESPONSABILIDADE

O manuscrito submetido para publicação deve ser acompanhado do Termo de Transferência de Direitos Autorais e Declarações de Responsabilidade, disponível no sistema online e de preenchimento obrigatório.

"CHECKLIST" PARA SUBMISSÃO INICIAL

- Arquivo de folha de rosto (*Title Page*, em formato DOC, DOCX ou RTF).
- Arquivo do texto principal (*Main Document*, manuscrito), em formato DOC, DOCX ou RTF.
- Tabelas, em formato DOC, DOCX ou RTF.
- Declaração de interesses e de financiamento, submetida em um documento separado e em formato PDF. (se aplicável)
- Justificativa para a participação de cada um dos autores, fornecida em um documento separado e em formato PDF.
- Fotografias, micrografias e radiografias (largura mínima de 10 cm e resolução mínima de 500 DPI) em formato TIFF.
(<http://www.ncbi.nlm.nih.gov/pmc/pub/filespec-images/>)
- Gráficos, desenhos, esquemas e demais ilustrações vetoriais em formato PDF.
- Cada uma das figuras deve ser submetida em arquivos separados e individuais (não inseridas no arquivo de texto).

Custo para publicação

Os autores não são submetidos a uma taxa de submissão de artigos e de avaliação.

EXEMPLOS DE REFERÊNCIAS

Periódicos

Goracci C, Tavares AU, Fabianelli A, Monticelli F, Raffaelli O, Cardoso PC, et al. The adhesion between fiber posts and root canal walls: comparison between microtensile and push-out bond strength measurements. *Eur J Oral Sci.* 2004 Aug;112(4):353-61.

Bhutta ZA, Darmstadt GL, Hasan BS, Haws RA. Community-based interventions for improving perinatal and neonatal health outcomes

in developing countries: a review of the evidence. *Pediatrics*. 2005;115(2 Suppl):519-617. doi:10.1542/peds.2004-1441.

Usunoff KG, Itzev DE, Rolfs A, Schmitt O, Wree A. Nitric oxide synthase-containing neurons in the amygdaloid nuclear complex of the rat. *Anat Embryol (Berl)*. 2006 Oct 27. Epub ahead of print. doi: 10.1007/s00429-006-0134-9

Walsh B, Steiner A, Pickering RM, Ward-Basu J. Economic evaluation of nurse led intermediate care versus standard care for post-acute medical patients: cost minimisation analysis of data from a randomised controlled trial. *BMJ*. 2005 Mar 26;330(7493):699. Epub 2005 Mar 9.

Artigos com Título e Texto em Idioma Diferente do Inglês

Li YJ, He X, Liu LN, Lan YY, Wang AM, Wang YL. [Studies on chemical constituents in herb of *Polygonum orientale*]. *Zhongguo Ahong Yao Za Zhi*. 2005 Mar;30(6):444-6. Chinese.

Suplementos ou Edições Especiais

Pucca Junior GA, Lucena EHG, Cawahisa PT. Financing national policy on oral health in Brazil in the context of the Unified Health System. *Braz Oral Res*. 2010 Aug;24 Spec Iss 1:26-32.

Periódicos Online

Barata RB, Ribeiro MCSA, De Sordi M. Desigualdades sociais e homicídios na cidade de São Paulo, 1998. *Rev Bras Epidemiol*. 2008;11(1):3-13 [cited 2008 Feb 23]. Available from: <http://www.scielosp.org/pdf/rbepid/v11n1/01.pdf>.

Livros

Stedman TL. *Stedman's medical dictionary: a vocabulary of medicine and its allied sciences, with pronunciations and derivations*. 20th ed. Baltimore: Williams & Wilkins; 1961. 259 p.

Livros Online

Foley KM, Gelband H, editors. *Improving palliative care for cancer* [monograph on the Internet]. Washington: National Academy Press; 2001 [cited 2002 Jul 9]. Available from: <http://www.nap.edu/books/0309074029/html/>.

Websites

Cancer-Pain.org [homepage on the Internet]. New York: Association of Cancer Online Resources, Inc.; c2000 [cited 2002 Jul 9]. Available from: <http://www.cancer-pain.org/>.

Instituto Brasileiro de Geografia e Estatística [homepage]. Brasília (DF): Instituto Brasileiro de Geografia e Estatística; 2010 [cited 2010 Nov 27]. Available from: <http://www.ibge.gov.br/home/default.php>.

World Health Organization [homepage]. Geneva: World Health Organization; 2011 [cited 2011 Jan 17]. Available from: <http://www.who.int/en/>

TERMO DE TRANSFERÊNCIA DE DIREITOS AUTORAIS E DECLARAÇÕES DE RESPONSABILIDADE

O manuscrito submetido para publicação deve ser acompanhado do Termo de Transferência de Direitos Autorais e Declarações de Responsabilidade, disponível no sistema online e de preenchimento obrigatório.

"CHECKLIST" PARA SUBMISSÃO INICIAL

- Arquivo de folha de rosto (*Title Page*, em formato DOC, DOCX ou RTF).
- Arquivo do texto principal (*Main Document*, manuscrito), em formato DOC, DOCX ou RTF.
- Tabelas, em formato DOC, DOCX ou RTF.
- Declaração de interesses e de financiamento, submetida em um documento separado e em formato PDF. (se aplicável)
- Justificativa para a participação de cada um dos autores, fornecida em um documento separado e em formato PDF.
- Fotografias, micrografias e radiografias (largura mínima de 10 cm e resolução mínima de 500 DPI) em formato TIFF.
(<http://www.ncbi.nlm.nih.gov/pmc/pub/filespec-images/>)
- Gráficos, desenhos, esquemas e demais ilustrações vetoriais em formato PDF.
- Cada uma das figuras deve ser submetida em arquivos separados e individuais (não inseridas no arquivo de texto).

Custo para publicação

Os autores não são submetidos a uma taxa de submissão de artigos e de avaliação.

EXEMPLOS DE REFERÊNCIAS

Periódicos

Goracci C, Tavares AU, Fabianelli A, Monticelli F, Raffaelli O, Cardoso PC, et al. The adhesion between fiber posts and root canal walls: comparison between microtensile and push-out bond strength measurements. *Eur J Oral Sci.* 2004 Aug;112(4):353-61.

Bhutta ZA, Darmstadt GL, Hasan BS, Haws RA. Community-based interventions for improving perinatal and neonatal health outcomes in developing countries: a review of the evidence. *Pediatrics*. 2005;115(2 Suppl):519-617. doi:10.1542/peds.2004-1441.

Usunoff KG, Itzev DE, Rolfs A, Schmitt O, Wree A. Nitric oxide synthase-containing neurons in the amygdaloid nuclear complex of the rat. *Anat Embryol (Berl)*. 2006 Oct 27. Epub ahead of print. doi: 10.1007/s00429-006-0134-9

Walsh B, Steiner A, Pickering RM, Ward-Basu J. Economic evaluation of nurse led intermediate care versus standard care for post-acute medical patients: cost minimisation analysis of data from a randomised controlled trial. *BMJ*. 2005 Mar 26;330(7493):699. Epub 2005 Mar 9.

Artigos com Título e Texto em Idioma Diferente do Inglês

Li YJ, He X, Liu LN, Lan YY, Wang AM, Wang YL. [Studies on chemical constituents in herb of *Polygonum orientale*]. *Zhongguo Ahong Yao Za Zhi*. 2005 Mar;30(6):444-6. Chinese.

Suplementos ou Edições Especiais

Pucca Junior GA, Lucena EHG, Cawahisa PT. Financing national policy on oral health in Brazil in the context of the Unified Health System. *Braz Oral Res*. 2010 Aug;24 Spec Iss 1:26-32.

Periódicos Online

Barata RB, Ribeiro MCSA, De Sordi M. Desigualdades sociais e homicídios na cidade de São Paulo, 1998. *Rev Bras Epidemiol*. 2008;11(1):3-13 [cited 2008 Feb 23]. Available from: <http://www.scielosp.org/pdf/rbepid/v11n1/01.pdf>.

Livros

Stedman TL. *Stedman's medical dictionary: a vocabulary of medicine and its allied sciences, with pronunciations and derivations*. 20th ed. Baltimore: Williams & Wilkins; 1961. 259 p.

Livros Online

Foley KM, Gelband H, editors. *Improving palliative care for cancer* [monograph on the Internet]. Washington: National Academy Press; 2001 [cited 2002 Jul 9]. Available from: <http://www.nap.edu/books/0309074029/html/>.

Websites

Cancer-Pain.org [homepage on the Internet]. New York: Association of Cancer Online Resources, Inc.; c2000 [cited 2002 Jul 9]. Available from: <http://www.cancer-pain.org/>.

Instituto Brasileiro de Geografia e Estatística [homepage]. Brasília (DF): Instituto Brasileiro de Geografia e Estatística; 2010 [cited 2010 Nov 27]. Available from: <http://www.ibge.gov.br/home/default.php>.

World Health Organization [homepage]. Geneva: World Health Organization; 2011 [cited 2011 Jan 17]. Available from: <http://www.who.int/en/>